

CASO STUDIO

Diagnosi del dolore di origine sconosciuta in un giovane adulto mediante CBCT ad alta risoluzione

del Dott. Aditya Patney

In quanto strumento di imaging ad alta risoluzione, la CBCT consente di visualizzare anatomie complesse e persino patologie occulte, rendendosi indispensabile nelle valutazioni diagnostiche. Nel presente caso clinico, il Dott. Aditya Patney illustra il ruolo svolto dall'imaging 3D di alta qualità nella diagnosi della causa del dolore, in un contesto in cui l'esame clinico e l'iter diagnostico radiografico convenzionale non avevano permesso di giungere a una conclusione definitiva.

CASO

Un paziente di sesso maschile di 29 anni è stato inviato per un esame CBCT del mascellare anteriore, al fine di diagnosticare la causa di un dolore ai denti anteriori superiori di sinistra, insorto da pochi giorni. Era presente un associato gonfiore palatale, ma nessuna causa evidente del dolore. Non risultavano evidenti né cause scatenanti riconducibili a carie, a precedenti otturazioni con carie recidiva, o a un'anamnesi di traumi pregressi. È stata eseguita una radiografia periapicale del dente n. 22, comprensiva di tracciato del tragitto fistoloso attraverso il gonfiore palatale; tuttavia, tale esame non ha consentito di stabilire una diagnosi.

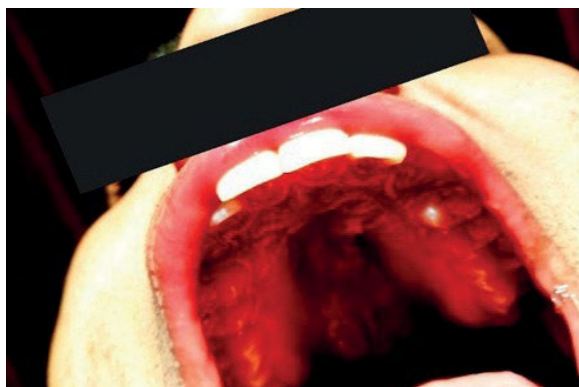


Figura 1
Fotografia del gonfiore palatale, scattata dal clinico referente.

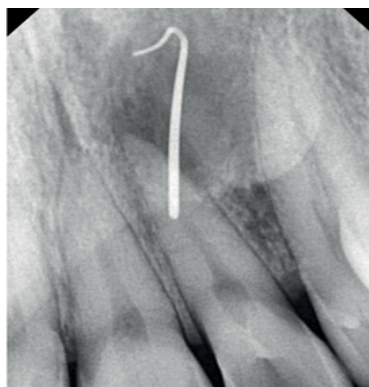


Figura 2
Radiografia periapicale del dente n. 22 con tracciato fistoloso, ma inconclusiva per l'eziologia.

IL RUOLO DELLA CBCT NELLA DIAGNOSI

È stata eseguita una scansione CBCT ad alta risoluzione del mascellare anteriore utilizzando il sistema CBCT CS 9600, con una dimensione del voxel di 75 micron.

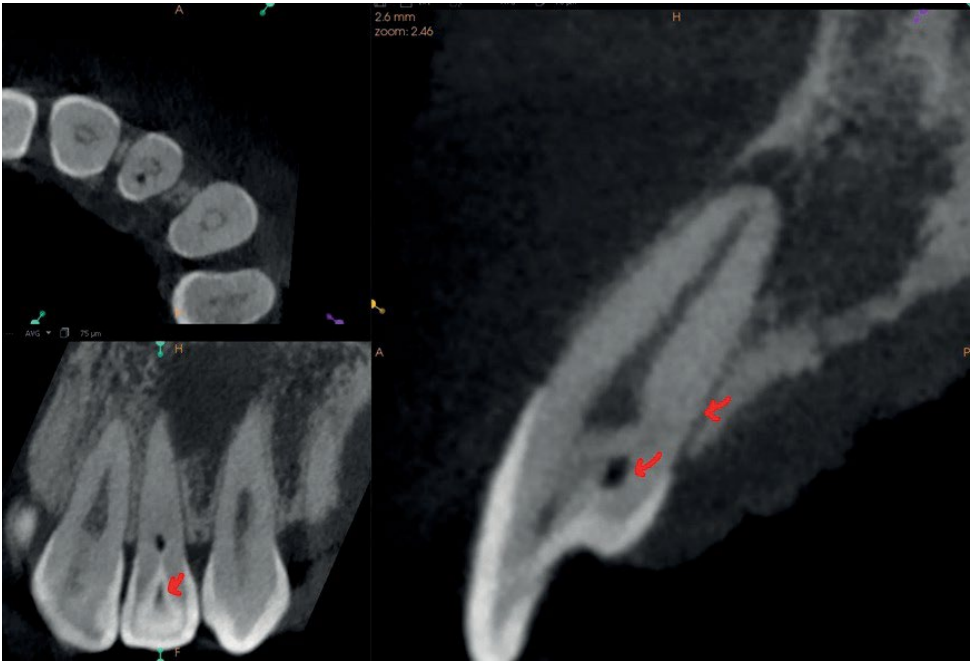


Figura 3
Una vista multiplanare dell'elemento 22, con sezione sagittale ingrandita per mostrare il decorso dell'invaginazione.

All'esame CBCT è stato riscontrato un Dens Invaginatus di tipo III secondo Oehler a carico dell'elemento 22; tale anomalia comunicava lateralmente con il legamento parodontale attraverso uno pseudo-forame, mediante un'estensione palatale debolmente visualizzabile. È stato osservato un apice radicolare aperto a livello dell'elemento 22. Si è evidenziata una calcificazione focale nel terzo coronale del canale radicolare principale, con dilatazione dello spazio canalare nel terzo medio e un calibro canalare ben definito nel restante tratto del canale.

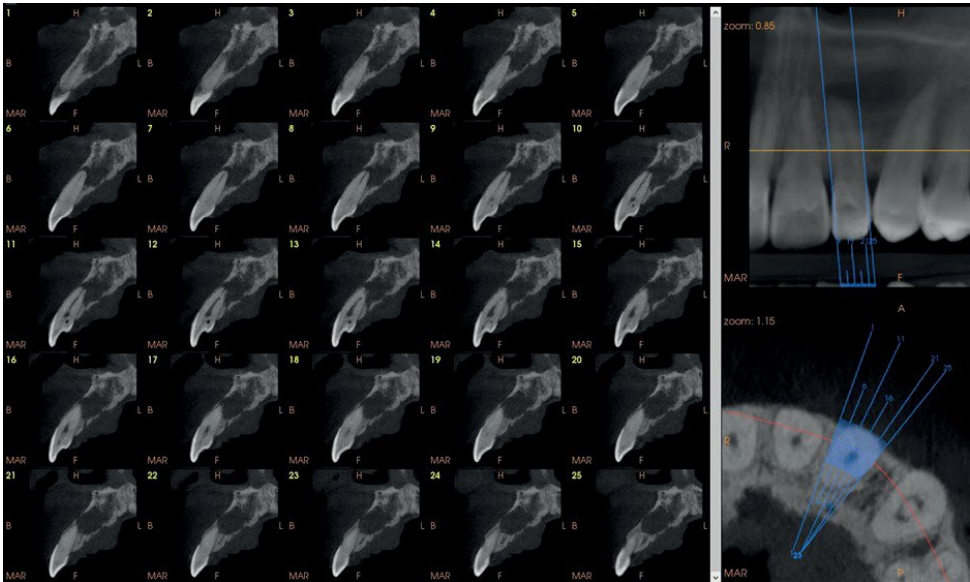


Figura 4
Sezioni trasversali sottili del n. 22.

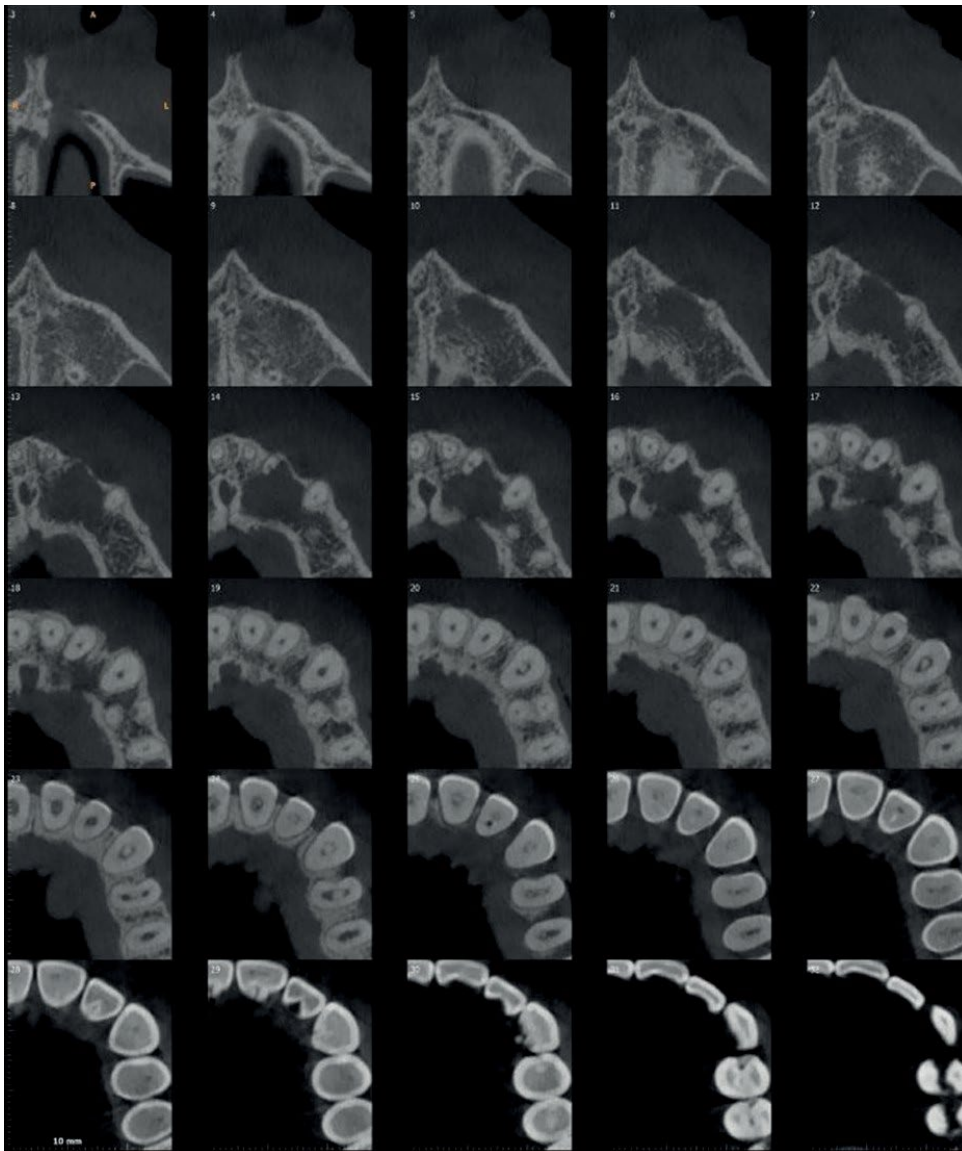


Figura 5
Immagini CBCT assiali con
evidenza dell'estensione
della lesione periapicale.

Nella regione dei denti 22-23 è stata osservata una lesione periapicale ben definita, delle dimensioni di 1,3 cm (AP) x 1,0 cm (TR) x 1,3 cm (CC), associata a una lieve espansione e a un assottigliamento dell'osso corticale. Nella regione del dente 23 era presente un significativo assottigliamento/erosione focale dell'osso palatale, con associato ispessimento dei tessuti molli palatali contigui. La lesione risultava delimitata al di sotto del pavimento della fossa nasale. Tali reperti CBCT hanno orientato verso la diagnosi di una lesione periapicale cronica (cisti periapicale con infezione secondaria/ascesso periapicale cronico) interessanti la regione 22-23, secondaria a un'invasione dentale (DI) a carico del dente 22.

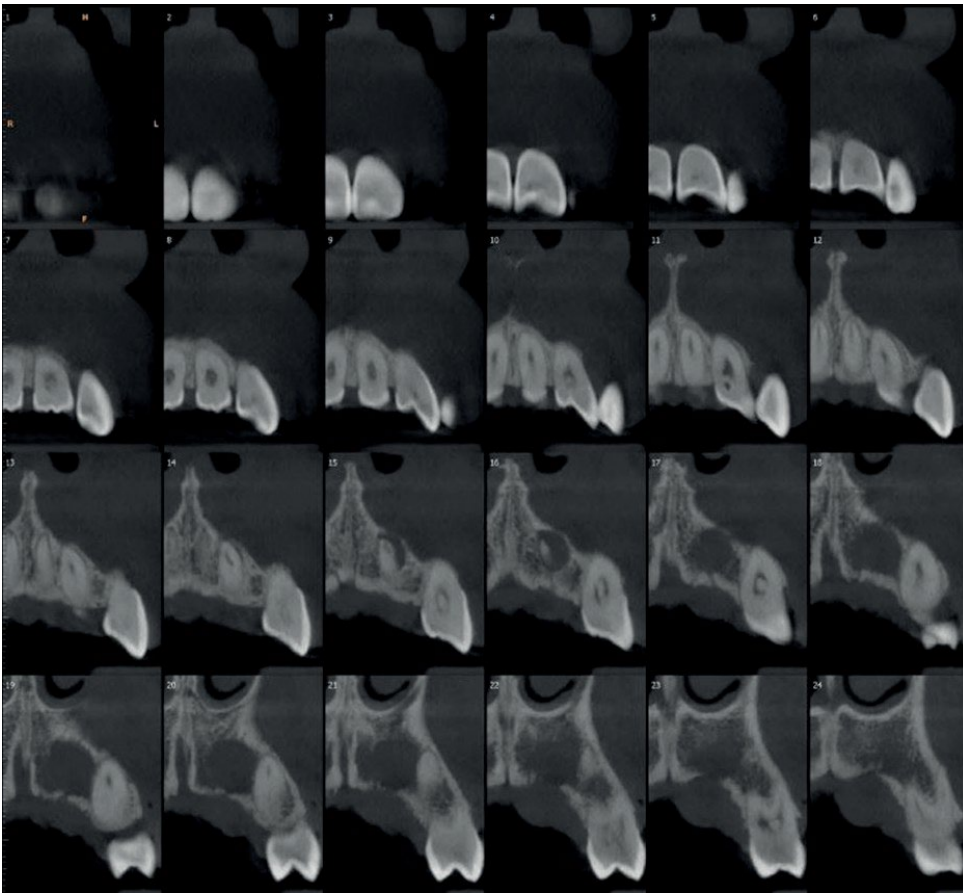


Figura 6
Immagine CBCT coronali
con visualizzazione
dell'estensione della
lesione periapicale.

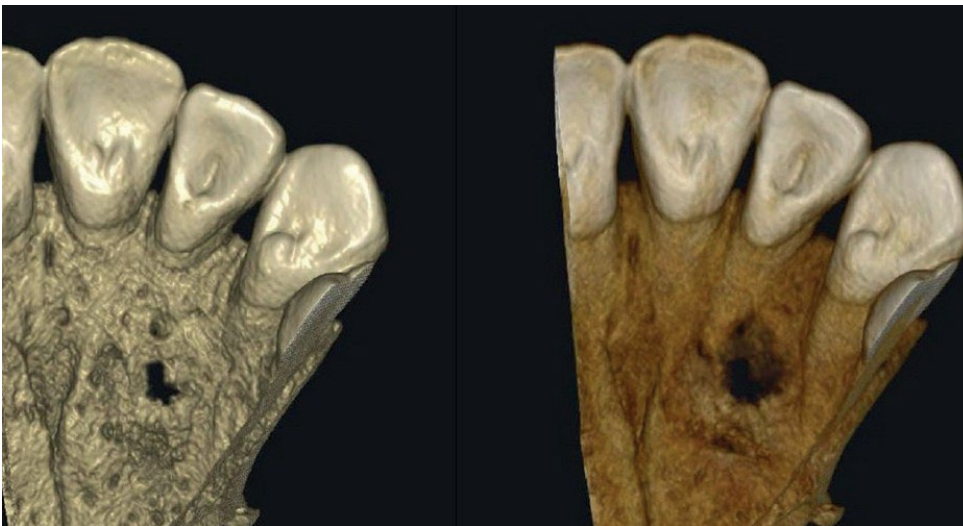

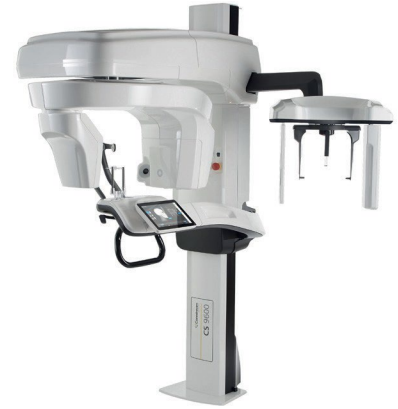Figura 7
Immagine ritagliata di un
volume 3D renderizzato.

DENS INVAGINATUS

Il Dens Invaginatus è una malformazione dentale che pone difficoltà diagnostiche in ambito clinico. Rispetto alle radiografie convenzionali, le immagini tridimensionali ottenute mediante tomografia computerizzata a fascio conico (CBCT) risultano inestimabili per la diagnosi dell'estensione di tale anomalia e per un'appropriata pianificazione del trattamento. La classificazione di Oehler (1957) per il Dens Invaginatus (DI) si articola in tre tipologie, a seconda della profondità dell'invaginazione.

CASE STUDY

Tra le tre tipologie, la DI di Tipo III è caratterizzata da un'invaginazione dello smalto all'interno del dente che si estende fino all'apice radicolare; essa è considerata la variante più grave di DI e, di conseguenza, la più complessa da trattare endodonticamente a causa delle sue complessità morfologiche. Il presente caso clinico descrive un caso di DI di Tipo III secondo Oehler a carico di un incisivo laterale superiore, nel quale le immagini CBCT hanno svolto un ruolo fondamentale sia nella diagnosi che nella pianificazione del trattamento.



Il sistema CBCT 5-in-1 CS 9600 — ad alta precisione e con una dimensione minima del voxel di 75 micron — è utilizzato dal Dott. Patney presso la sua clinica a Delhi, in India.

CONCLUSIONE

I passaggi successivi dovrebbero consistere in un trattamento endodontico mirato all'eziologia (n. 22), per il quale dovrebbe essere presa in considerazione un'indagine diagnostica di controllo post-trattamento, in considerazione dell'anatomia aberrante evidenziata dalla CBCT.

Questo caso sottolinea l'importanza di una scelta oculata del protocollo di scansione CBCT, di un'attenta lettura del volume di scansione (poiché l'invaginazione risultava appena percettibile anche alla massima risoluzione CBCT disponibile) e, altresì, dell'importanza di ricercare eventuali alterazioni sottili all'interno di una scansione CBCT, modalità di imaging caratterizzata da un'anatomia complessa e, occasionalmente, da patologie occulte. Il ruolo cruciale della CBCT nel flusso diagnostico di questo caso non può essere sottovalutato.

DR. CURRICULUM VITAE DI ADITYA PATNEY

Aditya Patney, BDS, MDS (Medicina Orale, Diagnosi e Radiologia), è un Radiologo Orale e Maxillo-facciale Consulente; dal 2012 dirige il Dipartimento di Imaging Dentomaxillo-facciale presso il Mahajan Imaging – SDA Centre di Nuova Delhi e, fin dalla sua istituzione nel 2013, presso il Mahajan Imaging – Defence Colony Centre.

È stato attivamente coinvolto in diverse iniziative educative e benefiche, tra cui il programma Maxicourse dell'American Academy of Implant Dentistry (AAID) a Nuova Delhi (2012), la formazione per studenti che si preparano agli esami di specializzazione odontoiatrica in Canada, e presso vari altri istituti in cui insegna i fondamenti di radiologia orale ai dentisti generalisti. Inoltre, collabora con Smile India, un'organizzazione benefica che fornisce cure odontoiatriche a bambini svantaggiati e in condizioni di deprivazione.



RIFERIMENTO

[Biblioteca Nazionale di Medicina](#)

<https://www.ncbi.nlm.nih.gov/pmc/articles/PMC4812223/#:~:text=Oehler's%20Type%20III%20Dens%20Invaginatus%20as%20reported%20in%20this%20case.foramen%20%5B1%2C%208%5D>